OSSERVAZIONI

DI PLASTICA OCULARE

RACCOLTE NELLA CLINICA DEL PROFESSORE

C. REYMOND

DAL SIGNOR

G. ALBERTOTTI

Studente in Medicina

(Estratto dall'*Osservatore - Gazzetta delle Cliniche* di Torino)

TORINO
TIP. E LIT. CAMILLA E BERTOLERO — EDITORI
Piazza Vittorio Emanuele, N. 1.
1874.

1843772

OSSERVAZIONI DI PLASTICA OCULARE

Osservazione I.

N. N. fabbro ferraio, d'anni 25, era affetto all'occhio sinistro da simblefaro, per una briglia di tessuto di cicatrice, consecutiva a scottatura prodotta sette mesi prima da una scheggia di ferro rovente.

Questa briglia (*fig. 1, A*) tesa fra i due margini palpebrali, occupava tutto l'angolo interno, compresa la caruncola, e veniva a coprire la terza parte interna della cornea, alla quale aderiva fittamente. In alto ed in basso la cicatrice si estendeva molto al di là degli orli palpebrali (quasi sino al seno congiuntivale), riunendo strettamente fra di loro il bulbo e la faccia posteriore della palpebra. La porzione di cicatrice tesa fra i margini palpebrali aderiva pure al bulbo, i cui movimenti all'esterno erano impediti.

L'operazione venne praticata nel modo seguente:

1° Si dissecò anzitutto la cicatrice in modo da distaccarla prima dalla cornea, poi dal rimanente del bulbo. La dissecazione fu operata col coltello, rasente il bulbo, fino al di sotto del legamento palpebrale interno e sino all'estremo limite della cicatrice in alto ed in basso.

La fig. *1* rappresenta questa briglia (A) ancora aderente alle palpebre e tesa fra i loro margini, ma dissecata interamente dal bulbo e dalla cornea, per cui l'occhio si è portato all'infuori, lasciando allo scoperto una parte (B) della superficie cruentata.

2° Le palpebre ancora riunite fra di loro per mezzo della briglia (*fig. 1.* A) vennero separate, tagliando la cicatrice rasente all'orlo della palpebra superiore ed attorno all'angolo interno. In tal guisa la briglia rimase aderente all'orlo della palpebra inferiore (*fig. 2*, B). Rovesciata la palpebra inferiore, si ribattè il lembo di cicatrice, che le era attaccato, facen-

dolo combaciare per la sua superficie cruentata B colla porzione B′ (pur essa cruentata dalla prima dissecazione) della superficie interna della palpebra, e venne quivi fissato, ad imitazione del processo di *Arlt* per l'operazione del simblefaro: cioè col mezzo di una sutura ad ansa, che si fece passare dall'interno all'esterno a traverso la briglia e tutto lo spessore della palpebra in corrispondenza dell'orlo orbitario, e che si annodò coll'intermezzo di perle di vetro, sulla superficie esterna della cute. — Così veniva impedita una nuova riunione della superficie interna della palpebra inferiore col bulbo.

Si riconobbe poscia come la briglia non era stata dissecata affatto rasente il bulbo e che a questo ne aderiva ancora uno strato; questo strato di tessuto di cicatrice fu dissecato nettamente, conservandolo aderente ancora pel suo margine interno (*fig. 2*, A). Così per tutto lo spazio occupato dalla briglia (SCDB, *fig. 3*) rimaneva scoperto lo strato superficiale della sclerotica, per un manco di congiuntiva bulbare, da ripararsi a spese della esistente.

A tale scopo si divise la congiuntiva bulbare superiormente ed inferiormente alla cornea, a poca distanza dalla medesima, mediante due incisioni parallele all'orlo corneale, e lunghe ciascuna un cent. circa (CQ,DH). Dall'estremo esterno dell'incisione inferiore (H) se ne abbassò un'altra, che divergendo alquanto, giungeva fino al seno congiuntivale inferiore (HL) — e ripetuta quindi la stessa cosa superiormente da Q in F rimasero circoscritti due lembi congiuntivali, uno inferiore e l'altro superiore, i quali avevano ciascuno un margine corneale più breve, due margini laterali, uno interno e l'altro esterno, ed una base continua con la congiuntiva del seno oculo-palpebrale corrispondente. — Dissecati quiudi i due lembi fino alla loro base, riuscì facile il farli scivolare sulla porzione di sclerotica che era rimasta a nudo per la dissecazione del lembo di cicatrice. Ciò avvenne in modo che i margini corneali dei due lembi si affrontarono precisamente sulla linea mediana (MN), e in questa nuova posizione furono riuniti fra loro mediante due punti di sutura. — Finalmente si riunirono i due margini laterali interni con quel lembo di cicatrice che era stato dissecato l'ultimo, e che si era lasciato aderente all'angolo interno dell'occhio. Quest'ultima riunione venne fatta mediante due fili, che dopo di aver traversato dall'avanti all'indietro i due margini indicati, furono condotti a traverso la base d'inserzione del lembo cicatriziale; di modo che, stretti ed annodati i due fili, quest'ultimo fu costretto ad accartocciarsi. — In questa maniera i due lembi longitudinali restarono fissati nella loro nuova posizione.

L'esito dell'operazione fu quale si poteva desiderare. — Non avvenne reazione — al 4° giorno, venne tolta l'ansa di filo applicata nel secondo tempo dell'operazione, per riunire la superficie cruentata della briglia alla porzione cruentata della superficie interna della palpebra inferiore; gli altri fili caddero da sè fra il 4° e l'8° giorno. — Nella 3ª settimana quel secondo strato della briglia (A della *fig. 2*) che si era lasciato aderente all'angolo interno, era scomparso, in parte per mortificazione, il rimanente simulava una piccola caruncola. All'estremo suo limite più interno, in corrispondenza del lago lagrimale, l'orlo palpebrale superiore s'era fatto di nuovo aderente per un tratto di 2 mm. incirca, senza nuocere però ai movimenti del bulbo e della palpebra. Nel resto, non rimaneva altra traccia del simblefaro, che un lieve restringimento del seno congiuntivale.

Quella porzione del lembo della congiuntiva che era venuto, nel 3º tempo a coprire la porzione N (*fig. 3*) cruentata della cornea, vi aderì, e simulò uno pterigio vegetante; questo fu dissecato ed esportato: si provocò la suppurazione della nuova ferita corneale, col toccarla per più giorni col solfato di rame in sostanza, e se ne ottenne così la produzione di un piccolo leucoma senza produzione di vasi (1).

Osservazione II.

N. N. d'anni 37 in buone condizioni generali di salute ha un ectropion alla palpebra superiore dell'occhio destro, per cui l'orlo palpebrale rovesciato lambe il margine orbitale superiore, essendo distrutta tutta la cute.

Dopo di aver dissecato e ridotto in sito il margine palpebrale superiore, lo si fece combaciare coll'inferiore, cruentando prima i due margini palpebrali e poscia riunendoli mediante punti di sutura metallica. Ne risultava quindi un'ampia superficie cruentata (V. *fig. 4*) della forma e della grandezza della palpebra, sulla quale scorgevansi intatte le fibre dell'orbicolare. — Per riparare a tale perdita di sostanza, si eseguì la blefaroplastica in questa guisa.

Onde avere un lembo di cute nelle migliori condizioni di nutrizione, si prese il medesimo, secondo il metodo di *Fricke*, sulla parte anteriore

(1) *NB.* — In questa Clinica, si usa nell'operazione dello pterigio limitarsi alla semplice esportazione di questo. Basta per impedirne la riproduzione, toccare per otto o dieci giorni consecutivi la superficie cruentata col solfato di rame in sostanza; l'infiammazione leggermente suppurativa, che si produce in tal guisa, basta per impedire la formazione di nuovi vasi.

della regione temporale, verso il suo confine colla frontale, mediante una incisione che, cominciando sopra l'angolo esterno dell'occhio, e descrivendo un'elissoide in alto, ricadesse poi, rasentando l'origine dei capelli, in basso fino all'altezza dell'angolo esterno dell'occhio. Dissecato questo lembo, si fece scivolare verso la palpebra in modo che la sua superficie cruentata combaciasse con quella pure cruentata della palpebra; ma stante l'ampiezza di questa, restavane ancora allo scoperto dal lato interno una porzione equivalente circa alla 4ª parte. Sarebbesi pure arrivato a coprir questa porzione; ma occorreva uno stiracchiamento del lembo, la qual cosa, come contraria alla probabilità d'un buon successo, si volle evitare.

Laonde fatta un'incisione trasversale, che dall'angolo interno dell'occhio destro arrivava fin verso la metà della faccia laterale sinistra del naso, e dalle due estremità di questa incisione innalzatene due altre verso il fronte, parallele fra loro, si circoscrisse un lembo rettangolare che venne dissecato lasciandolo aderente in alto al fronte. — Facendolo allora scivolare a destra e torcendolo alquanto, si portò il suo margine inferiore al contatto col margine corrispondente del lembo temporale, in modo che tutta la superficie palpebrale cruentata ne rimase coperta esattamente. — I due margini così raffrontati, furono riuniti l'uno coll'altro con punti di sutura. — La porzione rimasta denudata nella regione temporale e nella frontale, si lasciò cicatrizzare per 2ª intenzione (V. *fig. 4*). — Per affrettare però la cicatrizzazione della porzione temporale, si fecero innesti epidermici.

Dopo l'operazione si venne in questo consiglio che, ove si avesse da praticarla un'altra volta, converrebbe far più in basso l'incisione trasversale eseguita per la formazione del lembo fronto-nasale, e ciò allo scopo di compensare l'accorciamento che il lembo subisce pigliando la posizione obliqua.

Corso ed esito. — Non avvenne reazione. Dal 4° al 6° giorno, l'uscita d'un pus sanioso ed abbondante di sotto agli orli dal lembo fronto-nasale ne fece temere la mortificazione. Però dietro a fomentazioni di vino aromatico caldo, la suppurazione si fece meno abbondante e riprese i suoi caratteri normali; i fili in parte caddero, in parte furono tolti nella seconda settimana. I due margini palpebrali si lasciarono uniti e non verranno separati se non dopo 6 od 8 mesi. Due mesi dopo l'operazione i margini palpebrali si trovano nello stesso livello degli orli palpebrali sinistri, quando l'ammalato li chiude moderatamente. I movimenti della palpebra superiore paiono dover essere normali, quando i margini palpebrali saran di nuovo separati.

Osservazione III.

N. N. donna in sui 60 anni, è invasa da un epitelioma che occupa la regione oculo-palpebrale interna dell'occhio destro. Il terzo interno delle due palpebre è distrutto ed il tumore copre in parte il lato destro della radice del naso. Il tumore aveva invaso profondamente i tessuti ben al di là del sacco lagrimale; così che dopo l'esportazione rimaneva una breccia ampia e profonda, in cui si vedeva a nudo la parete ossea per una grande estensione, ed 1|5 incirca del segmento anteriore della sclerotica. Non essendo possibile di ravvicinare i margini di qaesta breccia, si ricorse ad un'operazione plastica.

Mediante un'incisione, la quale cominciando un po' al disopra dell'angolo interno dell'O. D. saliva alla regione frontale per ricurvarsi e discendere fino all'angolo interno dell'O. S., si circoscrisse un lembo formato dalla cute della regione intercigliare. Dissecato questo lembo, (molto spesso) lo si ridusse a combaciare per la sua superficie cruentata, colla porzione che era da coprirsi e quivi fu fissata con punti di sutura. Bisogna notare però che la superficie cruentata del lembo non era in contatto preciso col fondo della soluzione di continuità, che rimase in seguito all'esportazione della neoplasia. La perdita di sostanza rimasta al posto del lembo riparatore, venne ristretta con un punto di sutura, che ne ravvicinava i margini (V. *fig.* 5).

L'esito dell'operazione fu normale. Nel terzo e quarto giorno vennero praticati nella località dei bagni di acqua fenizzata (1 °|₀) perchè la suppurazione si mostrava più abbondante e saniosa. Del resto il processo di cicatrizzazione si effettuò con rapidità. Alla quarta settimana, il lembo, di un gran spessore (siccome preso dalla fronte e radice del naso) sporgeva ancora talmente, che si credeva sarebbe stato necessario di esportarne una parte. Ma nella quinta settimana successiva, durante la quale l'inferma stette ancora all'ospedale, esso si abbassò gradatamente, in guisa che alla sua uscita dall'ospedale, la difformità non era maggiore di quella che si osserva nell'epicantide.

Aggiungerò, che una ghiandola antiauricolare ingrossata e molto indurata venne esportata.

Il tumore dell'angolo interno della palpebra era un epitelioma. Nella ghiandola estirpata non si constatò alcuna diffusione del neoplasma.

Spiegazione delle figure.

Osservazione I.

Fig. 1. — Occhio sbrigliato (dopo il primo atto operativo) volto all'infuori.
A Briglia ancora aderente alle palpebre e tesa fra i margini.
B Parte della superficie cruentata dello strato profondo della briglia.
Fig. 2. — B Briglia aderente all'orlo della palpebra inferiore.
B' Porzione della superficie interna della palpebra pur essa cruentata dalla prima dissecazione.
A Strato profondo della briglia (corrispondente a B della *fig. 1*) dissecato dal bulbo, conservato aderente ancora pel suo margine interno al grande angolo delle palpebre.
Fig. 3. — (Figura schematica) SCBD Strato superficiale della sclerotica rimasto allo scoperto dopo la dissecazione dello strato profondo della briglia.
RSZB Strato profondo della briglia congiunto all'interno.
SFCQ, BLDH Lembi congiuntivali superiore ed inferiore.
MN Linea mediana su cui s'affrontarono i due margini corneali CQ, DH dei lembi congiuntivali.
X Accartocciamento del lembo RSZB in seguito ai punti di sutura *Oo*.
FN, LN, SM, BM Posizione che pigliarono rispettivamente i margini FQ, LH, SC, BD dopo la riunione dei margini corneali dei lembi congiuntivali secondo MN.

Osservazione II.

Fig. 4. — RSKC, MKCPN Rispettiva posizione dei lembi temporale e frontale dopo l'operazione.

Osservazione III.

Fig. 5. — NPRM Posizione del lembo NSPM dopo l'operazione.

Fig. 1.

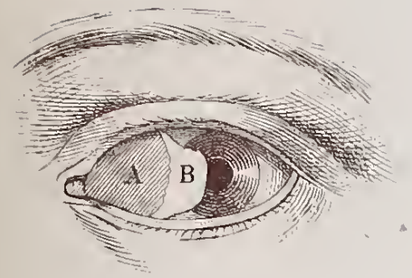

Fig. 2.

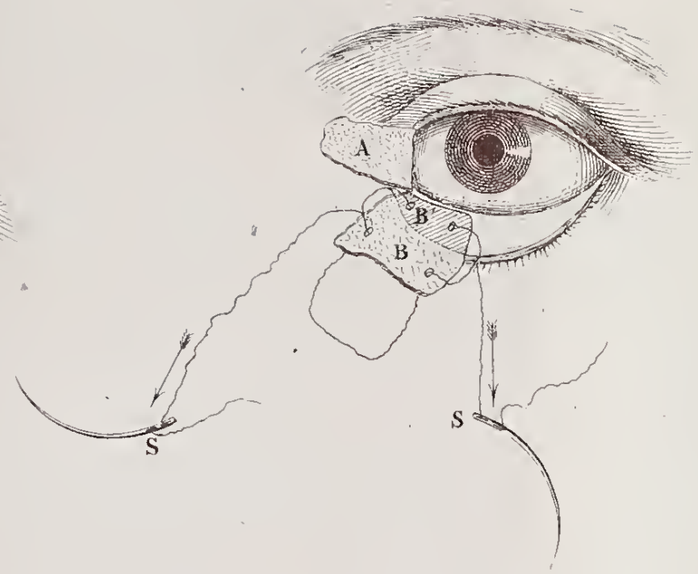

Fig. 4.

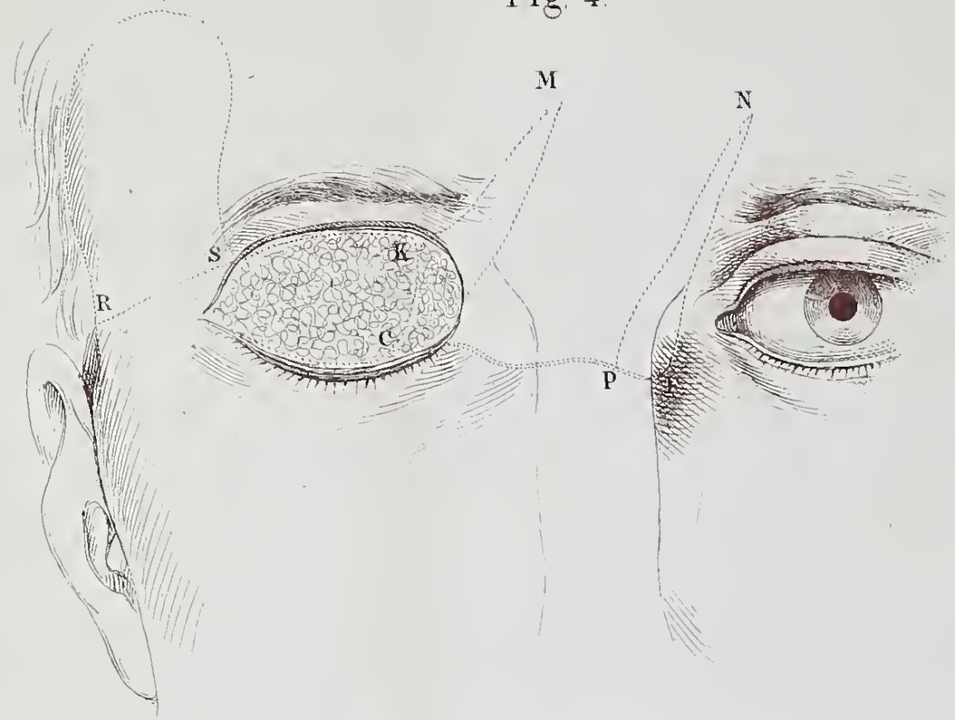

Fig. 3.

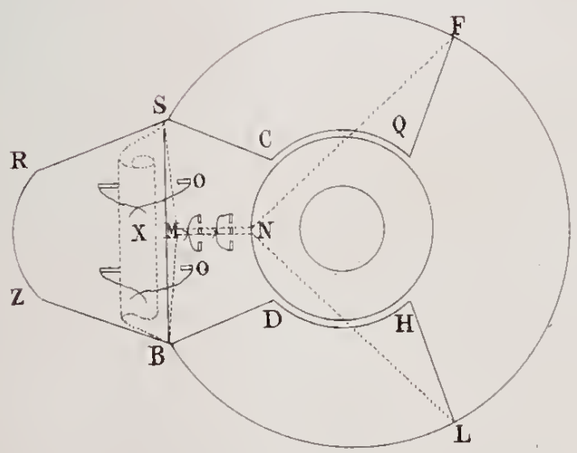

Fig. 5.

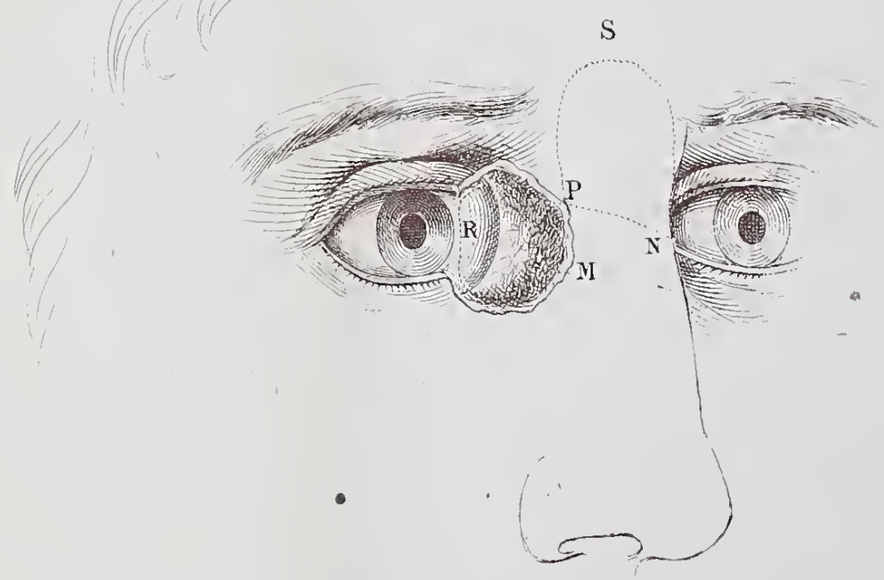

Torino. Lit. Giordano e Salussolia